PROTEINOSE ALVEOLAIRE : RAPPORT D'UN CAS ET REVUE DE LA LITTERATURE.

EKOUTOU A. (1), MAKOSSO E. (2), DOLOGUELE –POTOLO L. (3).

1. Service de Pneumologie ; 2. Service de Radiologie CHU de Brazzaville ; 3. Dispensaire des Nations Unies Brazzaville.

RESUME
La protéinose alvéolaire pulmonaire est une maladie rare, infiltrante, diffuse, d'étiologie inconnue, caractérisée par l'accumulation dans les alvéoles d'un surfactant anormal. Le diagnostic repose sur l'examen clinique, l'imagerie médicale, l'analyse du matériel obtenu par lavage broncho-alvéolaire (LBA). Les biopsies transbronchiques chirurgicales ne sont nécessaires que si les aspects laiteux et lipoprotéinacé du liquide de LBA et en crazy-paving de la TDM ne sont pas retrouvés. Le lavage pulmonaire total sous anesthésie générale est le traitement de référence. Récemment, le traitement par GM-CSF (granulocyte macrophage colony stimulating factor) sous-cutané a permis d'obtenir une amélioration clinique, fonctionnelle et radiologique des patients.
Les auteurs rapportent un cas avec revue de la littérature.
Mots-clés : Protéinose alvéolaire –imagerie-lavage broncho-alvéolaire-biopsie transbronchique-traitement

summary
The pulmonary alveolar proteinosis is a rare, infiltrating and diffuse disease of unknown etiology, characterized by the accumulation of an anormal surfactant in the cells. The diagnosis is based on clinical examination, imagery ,and an analysis of the material obtained by bronchoalveolar washing. Surgical biopsies are necessary only if the milky aspect of the alveolar liquid and the crazy-paving findings of pulmonary High Resolution CT are not found. Total pulmonary washing under general anaesthesia is the treatement of reference. Recently, the subcutaneous GM-CSF(granulocyte macrophage colony stimulating factor) treatement made it possible to obtain clinical,functional and radiogical improvement. The authors report a case with review of the literature.
Key words : Pulmonary alveolar proteinosis-imagery- washing bronchoalveolar- biopsy –treatment

INTRODUCTION

La protéinose alvéolaire est une affection pulmonaire infiltrante, diffuse, rare et chronique, d'étiologie inconnue, caractérisée par l'accumulation dans les alvéoles d'un surfactant anormal. Cette substance lipoprotéinacée prend la coloration à l'acide périodique de SCHIFF. Décrite pour la première fois en 1958 par ROSEN sur une série de 27 patients (1), cette affection demeure rare. Il est classique de distinguer la protéinose alvéolaire primitive, des protéinoses alvéolaires secondaires à des cancers hématologiques, à l'immunodéficience et à l'inhalation de certaines poussières comme la silice (2). Le but de notre travail est de rapporter un cas avec revue de la littérature.

OBSERVATION

Monsieur BM F âgé de 47ans, marié de père de 4 enfants, chauffeur de son état, asymptomatique, a consulté en Pneumologie au CHU de Brazzaville en Février 2006 pour des anomalies radiologiques de découverte fortuite lors d'une visite médicale d'entreprise systématique. Dans ses antécédents on relevait une HTA, un diabète non insulino- dépendant équilibré par un traitement médical, une absence d'intoxication alcoolo-tabagique et de tares héréditaires.
L'examen clinique montrait un état général conservé, une absence de gène respiratoire, une auscultation pulmonaire normale. La radiographie pulmonaire (fig. I) et l'examen tomodensitométrique (fig. II) montraient des opacités alvéolaires disséminées dans les 2 champs pulmonaires.

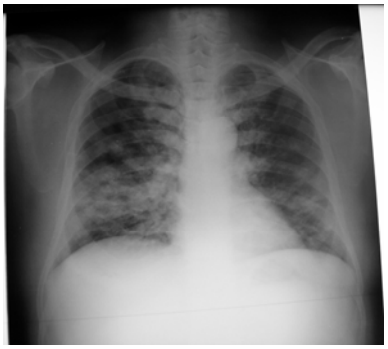

Fig.1 : Radiographie pulmonaire : Opacités alvéolaires

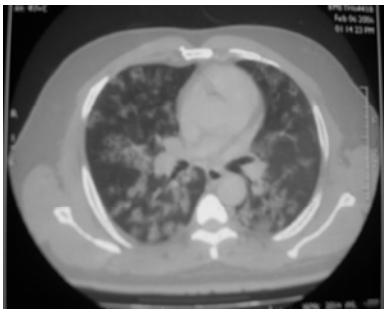

Fig. 2 : TDM : Opacités alvéolaires

La sérologie à VIH était négative. Au terme de ces investigations, les hypothèses diagnostiques suivantes ont été émises : une sarcoïdose pseudo-alveolaire, une protéinose alvéolaire ou une pneumopathie d'hypersensibilité. Dans le but d'étayer le diagnostic étiologique, le patient a été évacué à l'hôpital Little Compagny of Mary Medical Centre à Johannesburg en Afrique de Sud LE 26/03/06.
Les explorations réalisées en Afrique du Sud ont montré : un syndrome alvéolaire diffus à la radiographie du thorax et à la TDM à haute résolution, un syndrome restrictif aux EFR avec une capacité vitale à 69% et une diminution de la diffusion du CO, à l'endoscopie bronchique les voies aériennes étaient d'aspect normal, il n'y avait ni sécrétion anormale, ni lésion de sténose. Plusieurs prélèvements biopsiques ont été pratiqués dans les lobes supérieur, moyen et inférieur droits, dont l'analyse a revelé une protéinose alvéolaire. Les analyses cytologiques, microbiologiques et mycologiques des prélèvements biopsiques n'ont revelé aucune anomalie.
Le patient est sorti de l'hôpital de Little Compagny of Mary Medical Centre le 30 mars 2006 sans traitement, mais devrait être revu pour un contrôle tous les 6 mois.

DISCUSSION

Notre patient ne présentait aucun facteur étiologique, en particulier sa sérologie rétrovirale était négative. Bien qu'aucun facteur pathogénique cellulaire soit reconnu concernant la protéinose alvéolaire, des expériences génétiques récentes, sur des souris, ont commencé à éclairer la pathogénie de cette affection. Les souris ayant un déficit concernant le gène codant pour le facteur de croissance granulocyto-monocytaire (GM-CSF) développent une protéinose alvéolaire histologiquement identique a celle de la protéinose alvéolaire humaine. L'affection induite chez la souris est réversible après l'administration de GM-CSF dans l'épithélium respiratoire. Ces observations confortent l'assertion selon laquelle la forme humaine de protéinose alvéolaire serait due soit à un déficit absolu en GM-CSF soit à une réponse insuffisante des cellules alvéolaires au GM-CSF (3, 4). Il s'agit d'une accumulation de surfactant anormal résultant soit d'une dérégulation de la production ou de l'élimination du surfactant. La prévalence de la protéinose alvéolaire est estimée à environ un cas pour un million d'individus dans le monde, il n'existe aucune prédisposition raciale (2). Bien que des cas de protéinose alvéolaire ont été observés chez les nouveaux-nés (5) et chez des personnes de plus de 70 ans, l'age moyen de survenue se situe entre 20 et 40 ans, le sex-ratio entre 2 :1 et 3 :1 (2).
Environ 30% des patients atteints de protéinose alvéolaire sont asymptomatiques. Chez notre patient, la découverte a été fortuite, au cours d'une visite annuelle d'entreprise. La dyspnée d'effort est le symptôme le plus fréquent, mais les malades à un stade avancé peuvent présenter une dyspnée au repos. Il peut exister aussi une toux, parfois productive. L'examen physique est souvent normal, parfois il existe des râles crépitants. Certains patients présentent un hippocratisme digital et une cyanose.

La gravité et l'histoire naturelle de la protéinose alvéolaire sont variables, des remissions spontanées sans traitement étant possibles (6).
A la radiographie du thorax et au scanner, notre patient présentait des opacités alvéolaires disséminées dans les deux poumons. Il n'y avait pas d'épaississements des septas interlobulaires à la tomodensitométrie.
La manifestation radiologique la plus fréquente est une infiltration bilatérale et symétrique hilaire réalisant un aspect en « aile de chauve-souris », malgré les atteintes alvéolaires, le bronchogramme aérique est rare. Le scanner à Haute Résolution montre aussi les opacités parfois associées à un « dallage irrégulier » s'il existe un épaississement des septas. Cependant, ces atteintes ne sont pas spécifiques car elles se rencontrent dans d'autres atteintes pulmonaires comme la pneumonie lipidique ou le cancer bronchiolo-alvéolaire (7,8) Dans le but d'asseoir le diagnostic, notre patient a bénéficié d'une évacuation sanitaire à l'Hôpital Little Compagny of Mary Centre en Afrique du SUD où on notait : à la fibroscopie bronchique aucune zone de sténose et une absence de sécrétions anormales et de germes dans le liquide de lavage bronchique. L'analyse des biopsies transbronchiques au niveau du poumon droit a montré un parenchyme pulmonaire ayant une forte coloration positive au PAS, aucune autre anomalie pathologique infectieuse ou parasitaire n'a été constatée sur les prélèvements biopsiques. Les explorations fonctionnelles respiratoires ont révélé un syndrome respiratoire restrictif avec une capacité vitale à 69 %, une TLC à 70%, une réduction de la diffusion du mono-oxyde de carbone.
Au terme de ces différentes investigations le diagnostic de protéinose alvéolaire a été retenu. Aucun traitement n'a été proposé à notre patient, mais des contrôles seront effectués tous les 6 mois à Little Company of Mary Hospital.
Le lavage broncho alvéolaire (LBA) constitue actuellement la méthode diagnostique de choix. Lorsque le LBA n'est pas contributif, on recourt aux biopsies transbronchiques, puis le cas échéant à une biopsie chirurgicale. L'aspect macroscopique du liquide de LBA est d'emblée évocateur : laiteux, opaque, le surnageant sédimentant en plusieurs couches.

La microscopie montre la présence de corps éosinophiliques volumineux, de granules éosinophiles plus petits et des macrophages alvéolaires dont le nombre est souvent diminué. Les études immuno-histochimiques ont révélé que le liquide de LBA contient des quantités importantes d'apoprotéines du surfactant (3, 4). Le LBA recherche aussi une infection opportuniste surajoutée, avant l'institution d'un traitement.
La mise en route du traitement est indiquée chez les patients symptomatiques. Le traitement est basé sur le lavage intégral d'un poumon puis de l'autre sous anesthésie générale à l'aide d'une sonde d'intubation instillant du sérum physiologique porté à 37° à l'aide d'une sonde par une équipe entraînée. Cette méthode thérapeutique est lourde et non dénuée de dangers. (9). La durée moyenne de l'effet bénéfique du lavage pulmonaire intégral est d'environ 15 mois. Un traitement en cours de validation consiste en l'injection sous-cutanée du facteur de croissance granulo-macrocytaire (GM-CSF) pendant 6 à 12 semaines. Des études multicentriques ont montré 43% de bonnes réponses. L'effet positif à base de ce traitement a une durée de 39 semaines en moyenne. Le GM-CSF était bien toléré, sans toxicité tardive constatée, constituant ainsi une alternative au lavage intégral des poumons (10).

CONCLUSION

La protéinose alvéolaire pulmonaire est une affection rare dont la découverte est soit fortuite, soit à l'occasion de signes respiratoires non spécifiques. L'imagerie médicale et le lavage broncho alvéolaire jouent un rôle important dans le diagnostic dont la confirmation est basée sur l'analyse anatomopathologique du matériel de prélèvement. Dans notre étude la difficulté essentielle a consisté à argumenter l'étiologie à partir des biopsies et du lavage broncho-alvéolaire, qui n'ont pu être effectués qu'en Afrique du Sud. Malgré sa rareté, cette maladie mérite d'être connue en raison des difficultés diagnostiques, des implications thérapeutiques et pronostiques.

Remerciements à Cidmef Sciences

Références

1- Rosen SH, Castleman B, Liebow AA. Pulmonary alveolar proteinosis. N Engl J Med 1958, 258 :1123-1142
2- Shah Pl, Hansell D, Lawson PR et al Pulmonary alveolar proteinosis : clinical aspects and currents concepts on parthogenesis. Thorax 2000; 55 : 67-77.
3- Dranoff G, Crawford AD, Sadelain M et al. Involvement of Granulocyte-Macrophage Colony-Stimulating Factor in pulmonary homeostasis. Science 1994;264 :713-716.
4- Stanley E, Lieschke GJ, Grail D et al. Granulocyte-Macrophage –Stimulating Factor deficient mice show no major perturbation of hematopoiesis but develop a characteristic pulmonary pathology. Proc Nati Acd Sci USA 1994;91 :5592-5596.
5- Coleman M, Dehner LP, Sibley RK et al. Pulmonary alveolar protenosis an uncommun cause of chronic neonatal respiratory distress. Am Rev Respir Dis 1980 ; 121 : 583-586.
6- Wilson DO, Rogers RM. Prolonged spontaneous remission in a patient with untreated pulmonary alveolar proteinosis. Am J Med 1987;82 :1014-1016.
7- Preger L. Pulmonary alveolar proteinosis. Radiology 1969;92 : 1291-1295.
8- Lee KN, Levin DL, Webb WR et al. Pulmonary alveolar proteinosis. High resolution CT, chest radiographic and functional correlations. Chest 1997;111 :989-995.
9- Bingisser R, Kaplan V, Zollinger A, Russi EW. Whole lung lavage in alveolar proteinosis by a modifiedlavage technique. Chest 1998;113 :1718-1719.
10- Seymour JF, Dunn AR, Vincent JM, et al EFFICACY of granulocyte-macrophage colony-stimulating factor in acquired alveolar proteinosis. N Engl J Ned 1996; 335 : 1924-1925.