LE FIXATEUR EXTERNE DE HOFFMANN DANS LA PRISE EN CHARGE DES FRACTURES OUVERTES DE JAMBE A NIAMEY. A PROPOS DE 50 CAS

THE TREATMENT OF TIBIA OPEN FRACTURES BY HOFFMANN EXTERNAL FIXATION IN NIAMEY. ABOUT 50 CASES

Souna.B.S, Ganda. S, Amadou .S, Abdoulaye. A

Correspondance : Dr Souna BS service de Traumatologie-orthopédie Hôpital national de Lamordé Niamey /Niger. E mail : badioseyni@yahoo.fr /bseyni1@caramail.com

RESUME

Introduction : Le fixateur demeure une indication en cas de fracture ouverte des os longs avec perte ou non de substances .Le fixateur externe de Hoffmann, grâce au principe de l'ostéotaxis présente plusieurs avantages dans la prise en charge des fractures ouvertes de jambe .

But : le but de ce travail était de montrer les avantages liés à l'usage du fixateur externe de Hoffmann dans la prise en charge de la fracture ouverte de jambe .**Matériels et Méthode** : Sur une période de 12 mois , les auteurs ont colligé 50 fractures ouvertes de jambe , qui provenaient de la ville de Niamey et des districts sanitaires environ ants .

Il s'agissait d'une étude rétrospective menée de Septembre 2005 à Août 2006. Ont été inclus dans cette étude , les patients qui ont été admis aux urgences pour fracture ouverte de jambe , traitée par le fixateur externe de Hoffmann , en totalité ou en partie et qui ont été opérés dans la période de l'étude . Les patients ont été réparti en en trois groupes :

-groupe 1 :le fixateur a été utilisé exclusivement jusqu'à la consolidation.

-groupe 2 :le fixateur externe suivi de plâtre.

-groupe 3 : le fixateur externe suivi d'une ostéosynthèse interne.

Résultats : Il s'agissait de 45 hommes et de 5 femmes ,L'âge moyen était de 33ans (6 ans à 60ans). Les AVP constituaient la première cause de fractures ouvertes avec 40(80%) cas. L'ouverture de type I de Cauchoix représentait 30(60%) cas ; le type II représente 8(16%) ; et le type III 12(24%.) ; Sur le plan thérapeutique les patients ont été classés en trois : groupe1 soit 20 cas le fixateur a été utilisé comme l'unique méthode de traitement ; groupe II 20 cas chez lesquels le fixateur externe a été remplacé en cours de traitement par une ostéosynthèse interne , groupe III chez lesquels le fixateur a été remplacé a mi-parcours par un plâtre cruro- pédieux soit 10 cas. Le délais moyen de consolidation était de 7,5 mois .. 6% d'infections et 5cas de pseudarthroses ont été enregistrées.

Conclusion : Le fixateur externe de Hoffmann demeure une solution thérapeutique accessible dans le contexte de l'étude ; évite pas mal d'amputations, procure une fixation stable, autorise la chirurgie réparatrice et permet au moment propice la conversion en ostéosynthèse interne ou son remplacement par un appareil plâtré..

Mots clés : fracture – ouverte- jambe- Hoffmann

SUMMARY : The authors present the results of a retrospective study performed during 12months; about 50 open fractures of tibia, treated by Hoffmann external fixation entirely or partially. The mean age was 33years (6years to 60 years). Forty (80%) patients had sustained the fracture in road traffic. According to Cauchoix system: 30(60%) tibia open fracture was type I, 8(16%) type II, and type III 12 (24%). 20 patients treated by external fixation following by internal fixation (plate), 10 patients treated by external fixation following by cast; 20 patients treated by external fixation only. The mean bone healing time was 7,5 month Complications: infections 6%, non-union 5 patients. Hoffmann external fixation is an excellent and safe method for the management of tibial open fractures.

Key words: Fracture-Tibia-Open-Hoffmann

I)INTRODUCTION : La fracture est dite ouverte lorsque la peau est ouverte et qu'une plaie fait communiquer le foyer de la fracture avec l'extérieur.

La fracture ouverte de la jambe peut survenir, soit par un choc direct (écrasement AVP ; objets contendants), soit par un choc indirect (fractures en flexion, torsion). Le fixateur externe demeure une indication en cas de fracture ouverte des os longs avec perte ou non de substances.

Le fixateur externe est un montage associant des broches transfixiantes introduites par voie percutanée et unifiée entre elles par du matériel extra corporel. Le fixateur externe offre plusieurs intérêts thérapeutiques, à savoir :

- Assurer la stabilité du foyer de fracture pour une consolidation optimale,
- Assurer un effet antalgique,
- Assurer une liberté articulaire sus et sous-jacentes du segment de membre.
- Assurer l'accessibilité des plaies tégumentaires associées à la fracture afin de les traiter.

Selon Aho et col (1), le fixateur externe de Hoffmann grâce au principe de l'ostéotaxis

présente plusieurs avantages dans la prise en charge des fractures ouvertes de jambe.
Ce fixateur à trois composantes est plus maniable que le fixateur à deux éléments. Il est utilisable à « foyer » fermé ou ouvert. Les accidents de la voie publique constituent actuellement un problème de santé publique dans le monde en général et en Afrique Sub-saharienne en particulier. La fracture ouverte de jambe qui est une des conséquences de ces AVP ; est devenue plus fréquente et plus grave. Les auteurs ont mené une étude rétrospective sur douze mois et portant sur 50 patients souffrants d'une fracture ouverte de jambe traitée par le fixateur externe de Hoffmann.
Le but de ce travail était de montrer à travers cette série de 50cas d'une part et la littérature d'autre part, les avantages liés à l'usage du fixateur externe dans la prise en charge de la fracture ouverte de jambe.

II)PATIENTS ET METHODE

1°) Patients : durant la période de l'étude (12 mois), nous avons colligé 50 patients victimes de fracture ouverte de jambe, venu de la ville ou référés par les Districts sanitaires environnants.

2°) Méthodologie Type d'étude : il s'agissait d'une étude rétrospective menée de septembre 2005 en août 2006, et portant sur 50 cas de fractures ouvertes de jambe.

3°) Critères d'inclusion Ont été inclus dans cette étude, les patients admis aux urgences pour fracture ouverte de jambe, traitées par le fixateur externe de Hoffmann en totalité ou en partie et qui ont été opérés dans la période de l'étude.

4°) Critères de non-inclusion Les fractures ouvertes de jambe qui n'ont pas été traitées par le fixateur externe de Hoffmann, et les perdus de vue n'ont pas été inclus dans l'étude.

5°) Sources des données L'ensemble des données a été fourni par les registres de la garde, d'hospitalisation, de compte rendu opératoire, de la consultation et les dossiers des malades.

6°) Données collectées L'âge, le sexe, les circonstances de l'accident, le stade de l'ouverture cutanée (selon la classification de Duparc et Cauchoix.)

- les caractéristiques de la fracture : trait, siège,
- le délai de pose du fixateur,
- les gestes associés : greffe cutanée, lambeau, ostéosynthèse interne,
- les délais de consolidation,
- les étapes de la prise en charge en urgence : tous les patients ont bénéficié de nettoyage et d'un parage soigneux sous rachi anesthésie ou sous anesthésie générale. La couverture antibiotique est assurée par de l'oxacilline, ou par une céphalosporine de deuxième génération. La stabilisation osseuse a été réalisée le plus rapidement possible, soit à foyer fermé (en profitant de l'ouverture cutanée pour contrôler la qualité de réduction), soit en agrandissant l'ouverture cutanée préexistante. Le montage a consisté à la pose d'un fixateur externe de Hoffmann, hémi cadre ou en V en fonction de la situation.

Les patients ont été répartis en trois groupes :
Groupe 1 : le fixateur externe utilisé, exclusivement jusqu'à la consolidation.
Groupe 2 : fixateur externe puis plâtre.
Groupe 3 : fixateur externe suivi d'ostéosynthèse. Interne.

III)RESULTATS

1°) Epidémiologique :- le sexe : le sexe masculin prédominait avec 45 (90%) hommes, pour 5 (10%) femmes.
- l'âge : l'âge moyen de notre série était de 33 ans avec des extrêmes allant de 6ans à 60 ans. Les 15 ans-50 ans prédominaient avec 30 (60%) des patients.
- les circonstances : dans notre série, les AVP représentaient la première cause de fracture ouverte de jambe avec 40 (80%) cas, précédant les coups et blessures volontaires et les accidents sportifs, 7 (14%) cas, et enfin les chutes et les accidents de travail 3 (6%) cas. Les AVP (Auto-piéton) représentaient 25 (50%) cas.

2°) Résultats cliniques :- Le côté atteint : 28 fois le côté droit a été concerné et 22 fois le côté gauche a été touché.
- le type d'ouverture cutanée :
Nous avons utilisé la classification de Duparc et Cauchoix. Nous avons ainsi enregistré : 30 (60 %) d'ouvertures cutanées de type I ; 8 (16%) d'ouvertures cutanées de type II et 12 (24%) d'ouvertures cutanées type III.
- la durée moyenne d'hospitalisation : a été de 60 jours avec des extrêmes allant de 10 jours à 130 jours.

3) Résultats radiologiques

* le siège de la fracture : Le 1/3 moyen prédominait avec 26 (52%) des cas ; suivi du 1/3 supérieur avec 17 (34%) cas, et enfin du 1/3 inférieur avec 7 (14%) cas.
* le type de trait : La fracture a été communitive dans 41,09% ;
précédant la fracture avec trait transversal dans 28,76%, le trait oblique dans 13,69%, suivi des traits spiroïde, des traits avec 3ème fragment et de la fracture bifocal.

4) Résultats thérapeutiques

* Délais de prise en charge
Avant la 6ème heure : 20(40%)
Entre 6 heures et 12 heures : ,19(38%)
Entre la 12H et 24H : 7 (14%)
Après 24 heures. 4(8%)

* Répartition thérapeutique par groupe :
  - Groupe I : 20 cas(40%).
  - Groupe II : 20 cas (40%).
  - Groupe III : 10 cas (20%).

* Les gestes associés :
  - les greffes cutanées en filet, lambeaux facio-cutané, lambeau du jumeau (15 cas) ont été réalisés à partir du 20ème jour ;
  - la greffe osseuse : 10 cas associés à la plaque vissée (groupe II).

Les ostéosynthèses secondaires ont été réalisées entre 1 mois à 4 mois après le traumatisme initial.

* Complications :

- Aucun cas de complication thromboembolique, de lésion vasculaire .
- Sepsis :l'infection au niveau des fiches, les infections superficielles (parties molles) ont été traité par les antibiotiques au total dans 6% des cas.

-Pseudarthrose : 5cas,qui ont consolidé après greffe osseuse et synthèse par plaque et vis.

* Délai de consolidation : Le délai moyen de consolidation a été de 7,5 mois avec des externes allant de 4 mois à 11 mois

IV) DISCUSSION

1)Epidémiologie

-Le sexe : dans la série nous avons constaté une prédominance masculine avec 45(90%) d'hommes pour 5 (10%) de femmes. Cette prédominance masculine a été rencontré chez : RIBAULT et col **(2)** avec 35 hommes pour 4 femmes au sein d'une série de 39 fractures ouvertes. La fracture ouverte de jambe est avant tout une pathologie d'hommes.

-L'age.la moyenne d'age dans notre série est de 33ans (de 6 ans à 60 ans. Chez RIBAULT et col **(3)** la moyenne d'age a été de 28 ans (6ans à 75 ans). La fracture ouverte touche particulièrement les sujets actifs.

-Les étiologies : dans la série l'AVP est la cause principale avec 40(80%) cas. VELAZCO et col **(4)** ont enregistré sur une série de 40 cas, 36 AVP pour 4 fractures ouvertes par balle. RIBAULT et col **(2)** sur 29 fractures ouvertes de jambe, l5 cas faisaient suite à un AVP.Que se soit en Afrique ou en Europe l'AVP demeure la grande pourvoyeuse en fractures ouvertes.

2) Clinique

-le type d'ouverture : il y a prédominance de l'ouverture de type 1 dans la série avec 30(60%) cas. Cette prédominance de ce type est en relation avec le type d'AVP qui est Auto- piéton dans 50% des cas au sein de notre série.

3)Radiologie : Le trait de fracture a siégé au 1/3 moyen 26(52%) fois dans notre série ce qui est en rapport avec la prédominance des AVP auto-piéton, suivi des accidents de sport. Le trait a été simple dans presque 60% des cas au sein de la série. Mais les traits complexes n'ont pas été rares, car elles ont représenté 41% de nos effectifs. RIBAULT et col **(2)** ont rencontré 15 fracas sur 47 cas. Cette fréquence des traits complexes est en rapport avec les plaies par armes à feu suite à la recrudescence des conflits armées.

3)Thérapeutique : VELAZCO et col **(4)** ont procédé à l'irrigation, au parage et à la pose du fixateur de Hoffmann, chez tous les patients. La plaie a été fermée (quand c'était possible) ou laissée ouverte pour être fermer secondairement par un lambeau musculaire. Cette démarche est comparable à la notre. RIBAULT **(3)** avait fait le même choix thérapeutique. Blachut et col **(5**) ont adopté la même démarche de nettoyage débridement avant le mise en place du fixateur externe.

-Délais de prise en charge : dans la série de RIBAULT **(2)** seulement 13,£% des patients ont reçu le fixateur externe avant la 6ième H ; 27% au-delà de 12H ; RIBAULT **(3)** dans sa série n'avait enregistré aucune prise en charge avant la 6ième heure, 5 patients ont consulté même entre le 30ièmè et 40ième suivant l'accident.

Dans notre série : 40% des patients ont été pris en charge avant la 6ième heure ; 38% entre la 6ième et la 12ième heure ; 8% à partir de la 24ième heure. La majorité des nos patients sont des victimes d'accidents survenus en zone urbaine ou péri- urbaine ; ils ont tendance à consulter plus rapidement

-Les gestes associés. ces gestes sont nombreux à cause de la gravité des lésions et de la difficulté des réparations :

VELAZCO et col (4) sur une série de 84 fractures ouvertes sévères de jambe (Gustilllo I et III) ; 55 cas ont nécessité de la chirurgie de reconstruction par 37 lambeaux (17 lambeaux du soléaire, 15 lambeaux libres, 3 cross legs) avec 94% de réussite. Dans notre série nous avons réalisé 15 reconstructions des parties molles (greffes de peau en filet, lambeaux facio- cutané, lambeaux du jumeau), ainsi que 10 greffes osseuses avec 100% de réussite..

-Complications

-Pseudarthroses: VELAZCO et col (6) sur 84 cas ont enregistré 14 (25,45%) cas de pseudarthrose au 18ième mois post fracture ; et un cas d'amputations après échec deus 2 lambeaux locaux ; et 3 amputations tardives sur demande des patients, suite à des infections ou à des pseudarthroses.

VELAZCO et col (4) au sein d'une série de 40 cas ont noté : 5 amputations et 5 pseudarthroses (qui ont consolidé suite à une greffe osseuse).

Dans notre série nous avons enregistré 5 cas de pseudarthrose (qui ont consolidé après

greffe osseuse et ostéosynthèse par plaque et vis)
Le délais moyen de consolidation a été de 7,5 mois dans notre série ,elle a été de 5,9 mois pour RIBAULT (3.ces courts délais de consolidation serait en rapport avec la bonne qualité de l'ostéogenèse chez le noir africain et cela malgré que les blessés des membres inférieurs reprenaient l'appui dès la fin du premier mois RIBAULT (3).. VELAZCO et col (6) n'ont obtenu que 69,09%de consolidation osseuses au bout de 18 mois.
-Infections : Nous avons enregistré 6% d 'infections (infection cutanée superficielle, écoulement au niveau des fiches du fixateur externe). Ces infections ont été guéri par l'antibiothérapie et par l'ablation du fixateur.
VELAZCO et col (4) ont rencontré 80% d'écoulement au site des broches (c'était le problème le plus rencontré dans leur série). L'ablation du fixateur a entraîné l'arrêt de l'écoulement, mais dans 5 cas 1 'arrêt de l'écoulement a nécessité le curetage de l'orifice avec séquestrectomie.
Nos bons résultats selon RIBAULT (2) seraient la conséquence de la bonne résistance du sujet africain face aux infections et à sa bonne qualité de sa cicatrisation cutanée.
Selon les auteurs (7) et (8) : le fixateur externe a procuré une bonne contention osseuse, a facilité une surveillance directe et a autorisé la chirurgie vasculaire et réparatrice.
KARLSTRON et col (9) dans leur étude intitulée : external fixation of severe open tibial fractures with the Hoffmann frame ,pensent qu'une fixation externe stable comme méthode de traitement des fractures ouvertes du tibia comporte plusieurs avantages à savoir : facilite la cicatrisation cutanée, réduit le risque infectieux, réduit le risque d'amputation, permet la chirurgie réparatrice, facilite la gestion des polytraumatisés souffrants de fractures ouvertes de jambe. Selon toujours KARLSTRON (9) les résultats fonctionnels d'une fixation externe bien menée sont comparables à ceux d'une ostéosynthèse interne par plaque et vis.
-**Les avantages liés à la fixation externe :**
a)méthode efficace : de 1973 à 1981 Nesbakken et col**(10)**ont traité 32 fractures diaphysaires ouvertes du tibia, à l'aide du fixateur externe de Hoffmann, dont 14 cas présentaient des lésions étendues des parties molles. La durée moyenne de consolidation a été de 32 semaines (8 semaines à 60 semaines). Ils ont obtenu : 6 excellents résultat, 11 bons, 4 moyens,, 5 mauvais(1'amputation précoce et 4 raideurs de cheville), 2 cas d'infections mais sans influence sur la consolidation.
Thakur et col **(11)** avec leur série de 79 fractures ouvertes du tibia ont obtenu : un délais moyen de consolidation de 20 semaines (11 semaines à 40 semaines), 10, 9% de raideur de cheville. Pour Thakour et col **(11)** la fixation externe a permis une excellente stabilisation osseuse et a apporté au patient un certain confort (déambulation, liberté des articulations sus et sous jacentes.) Combinée à la greffe osseuse rapide, le fixateur externe constitue une excellente indications dans la prise en charge des fractures ouvertes de jambe.
Meyrs et col **(12)** ont traité par fixation externe 31 fractures ouvertes de tibia à haute énergie survenues chez des enfants et suivie sur 4,5 ans. Ils ont conclu que l'usage rigoureux du fixateur externe sur terrain pédiatrique a permis une meilleur stabilisation et une réduction du temps de consolidation et cela contrairement à l'idée qui était rependue en milieu de traumatologie pédiatrique qui assimilait la fixation externe à la pseudarthrose et au cal vicieux.
Ayach et col(**13)**,sur une série de 51 fractures ouvertes de jambe n'ont enregistré que 6cas de pseudarthrose , 3 cas de sepsis , 4 cas de déplacements secondaires et 2 cas de nécrose cutanée. Le délais moyen de consolidation a été de 120 jours. .Cette étude a montré que le principe d'ostéosynthèse externe pour des fractures ouvertes de jambe utilisant le fixateur externe type Hoffmann a permis d'obtenir des résultats anatomiques et fonctionnels satisfaisants.
Pour Bonnevialle et col **(14)** la fixation externe demeure une solution pour la stabilisation de certains fractures diaphysaires ouvertes chez des patients qui souffrent de multiples blessures.
b) méthode convertible : Aho et col **(1)** ont traité 79 patients à l'aide du fixateur externe de Hoffmann (de 1971 à 1978) pour fracture ouvertes du tibia. Ils ont proposé une stratégie de prise en charge en 3 étapes :
-une première étape de fixation externe courte (inférieur ou égale à 10 semaine).
-une deuxième étape qui verra l'ablation du fixateur externe et son remplacement par un plâtre cruro-pédieux, qui autorisera l'appui progressive.
-une troisième étape : celle de l'ostéotomie prophylactique du péroné. Cette étape a été destinée aux patients qui n'ont pas consolidé soit à cause de la distraction du foyer de fracture, soit à cause du caractère communitive de la fracture. Selon les auteurs cette méthode appliquée rigoureusement a apporté la consolidation sans besoin de greffe osseuse. Pour les quelques cas d'échec les auteurs ont proposé l'enclouage centro-médulaire à foyer fermé qui a permis la consolidation.

De 1983 à 1989, 41 cas de fractures ouvertes diaphysaires du tibia ont été traité par débridement et fixation externe provisoire par Blachut et col **(5).**Une fois que la cicatrisation des parties molles a été obtenue, le fixateur externe a fait place à un enclouage centro-médullaire avec alésage. La durée moyenne de la fixation externe a été de 17 jours (6 j à 52j). L'intervalle de temps moyen entre l'ablation du fixateur et l'enclouage a été de 9j (0j à 24j). Sur 32 patients qui ont été régulièrement suivi, ils ont enregistré : 2 (5%) cas d'infections(qui, ont été guéri par les soins ordinaires), 2 (5%) cas de pseudarthroses, 1 cas de retard de consolidation. L'alignement osseux a été satisfait chez 37 patients. Cette prise en charge par une courte période de fixation externe suivi par un enclouage, réduirait le risque de colonisation des fiches du fixateur par les germes ; et apporterait un excellent résultat par son faible taux d'infection.

CONCLUSION

En dépit de son ancienneté, le fixateur externe de Hoffmann présente plusieurs atouts : son bas prix (à l'achat), la simplicité de sa pose liée à sa maniabilité et sa convertibilité .Ce fixateur externe doit être disponible partout dans nos régions, car il contribuera à sauver plusieurs fractures ouvertes de l'amputation.

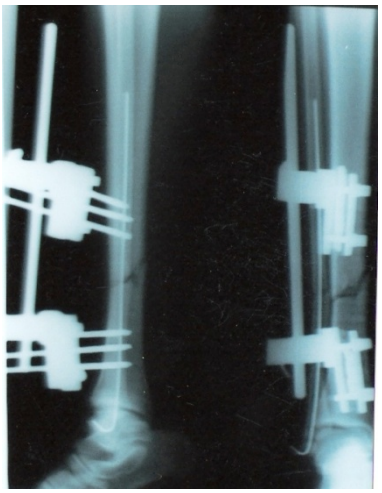

Figure 1 : fracture ouverte de jambe stabilisée par un fixateur externe de Hoffmann

REFERENCES

1. AHO.J, NIEMINEN . SJ, NYLAMO EI. External fixation by Hoffmann-Vidal-Adrey osteotaxis for severe tibial fractures. Treatment scheme and technical criticism. Clin Orthop Relat Res.1983 Dec; (181); 154-64**.**

2. RIBAULT .l, M.VERGOS , P.KOMAN. Les fractures ouvertes de jambe, indications thérapeutiques à propos de 47 cas traités dans le CHR en zone sub-sahélienne. Médecine d'Afrique Noire, 1991, 38 (6)

3. RIBAULT .L, FAYE .M, LATOUCHE.JC, BADIANE.AL, DIAGNE. Bilan de 5années d'utilisation du FESSA à l'hôpital principal de Dakar. Médecine d'Afrique Noire, 1991, 38 (6)

4. VELAZCO A, FLEMING LL. Open fractures of the tibia treated by the Hoffmann external fixation. Clin.Orthop. 1983 Nov, (180): 125-32

5. BLACHUT PA, MEEK RN, O'BRIEN PJ. External fixation and delayed intramedulary nailing of open fractures of tibial shaft. A sequential protocol. J Bone Joint Surg Am. 1990 Jun; 72 (5): 729-35.

6. VELAZCO A, FLEMING LL, NAHAI F. Soft tissue reconstruction of the leg associated with the use of the Hoffmann external fixator. J.trauma. 1983 Déc, 23 (12): 1052-**7.** MECHANY E, KARRATK. Apport du ixateur externe dans le traitement des traumatismes graves des membres par projectiles de guerre. Série continue de 105 cas. 51ième réunion an-nuelle de la Soc. FR Chir Orthop et Traumatol: Rev. Chir. Orthop; 64. Suppl. II: 36-40. 1978..

8. LES FRACTURES OUVERTES DES MEMBRES EN CHIRURGIE DE GUERRE dans le cadre de l'EMMIR. Médecine et armées.10 : 10,1982 ;

9. KARLSTROM G, OLERUDS. External fixation of open tibial fractures with the Hoffmann frame. Clin.Orthop, 1983 Nov; (180): 68-77.

10. NESTBAKKEN A, ALHO A, BJERSAND AJ, JENSEN DK, STANGELAND L.Open tibial fractures treated with Hoffmann external fixation. Arch Orthop Trauma Surg. 1988;107(4):248-52.

11. THAKUR AJ,PATANKAR. J. Open tibial fractures .Treatment by uniplanar external fixation and early bone grafting.J Bone Joint Surg Br. 1991 May;73(3):448-51.

12. MYERS. SH, SPIEGEL.O, FLYNN . J M. External fixation of high-energy tibia fractures. J Pediatr Orthop.2007 Jul-Aug;27(5);537-9.

13. AYACH A, MADAHAR . M,ELBOUNAMI A , NAJAH A, GUENNOUNE A , SAIDI H, FIKRY T. Intéret du fixateur externe type Hoffmann dans les fractures ouvertes de jambes Rev Maroc Chir Orthop Traumotol 2007 Avril n° Suppl : 59-60.

14. BONNEVIALLE P, MANSAT P, CARIVEN P, BONNEVIALLE N, AYEL J, MANSAT M. Rev Chir Orthop Réparatrice Appar Mot. 2005 Sep ;91(5) :446-56.